

기관지질환 진단을 위한 가상내시경

김도연[†]·박종원^{††}

요 약

본 논문은 흉부를 촬영한 CT(Computed Tomography) 영상을 이용하여 기관지 내부를 시각화(visualization)하기 위해 가상기관지경(virtual bronchoscopy)을 구현하였다. 실제 광학내시경은 침습(invasive)검사로 환자가 불편함을 감수해야하며 검사 전에 사전 준비 작업이 필요하고 절개, 감염, 출혈 등의 부작용을 수반하는데 비해 가상내시경은 CT 나 MRI 등과 같은 스캐너의 단면 영상을 사용하여 구현한다. 가상기관지경의 항해경로 결정을 위해 CT 단면 원천영상에서 기관지(trachea wall)만을 분리하였고, 분리된 기관지 영상을 이용하여 중앙축 변환(MAT: Medial Axis Transformation)을 통해 구해진 좌표값을 가상 카메라의 운행 경로로 사용하였다. 원근투영(perspective projection) 및 볼륨 데이터의 표면을 렌더링하기 위해 마칭큐브(marching cube) 알고리즘을 사용하였다. 기관지질환은 기관지 내부의 염증(inflammation) 이나 폐암(lung cancer) 으로 기인하여 기관지 통로가 좁아지는 기관지 협착증, 기관지 확장증 및 기관지암으로 분류된다. 가상기관지경은 기관지 내부의 질환 위치와 질환 정도를 정성적으로 파악 할 수 있으며 기관지질환의 진단과 교육에 사용될 수 있다.

Virtual Bronchoscopy for Diagnosis of Tracheo-Bronchial Disease

Do Yeon Kim[†] · Jong Won Park^{††}

ABSTRACT

The virtual bronchoscopy was implemented using chest CT images to visualize inside of tracheo-bronchial wall. The optical endoscopy procedures are invasive, uncomfortable for patients and sedation or anesthesia may be required. Also, they have serious side effects such as perforation, infection and hemorrhage. In order to determine the navigation path, we segmented the tracheo-bronchial wall from the chest CT image. We used the coordinates as a navigation path for virtual camera that were calculated from medial axis transformation. We used the perspective projection and marching cube algorithm to render the surface from volumetric CT image data. The tracheobronchial disease was classified into tracheobronchial stenosis causing from inflammation or lung cancer, bronchiectasis and bronchial cancer. The virtual bronchoscopy is highly recommended as a diagnosis tool with which the specific place of tracheobronchial disease can be identified and the degree of tracheobronchial disease can be measured qualitatively. Also, the virtual bronchoscopy can be used as an education and training tool for endoscopist and radiologist.

키워드 : 기관지질환(Tracheo-Bronchial Disease), 시각화(Visualization), 가상기관지경(Virtual Bronchoscopy), 항해경로(Navigation Path), 표면렌더링(Surface Rendering), 마칭큐브(Marching Cube)

1. 서 론

가상내시경은 전산화단층촬영(CT), 자기공명영상(MRI) 장치 등과 같은 의료기기를 이용하여 얻어진 인체의 단면 영상등과 같은 3차원 영상자료들을 컴퓨터로 처리하는 새로운 형태의 진단 방법으로, 표준화된 실제 내시경 검사에 의해 생성되는 것과 동일하거나, 유사한 형태로 환자의 특정 장기에 대한 가상의 시각화를 제공한다[1]. 일반적인 CT 및 MRI 스캐너는 신체의 단면을 영상으로 생성하는데, 방사선과 의사들은 이와 같은 단면영상을 연속적으로 보고, 실제 3차원적으로 신체가 어떻게 구성되어 있는지를 상상하여 병변을 구별한다. 3차원 시각화는 복잡한 알고리즘이나, 고

성능의 컴퓨팅 파워를 사용하여 이와 같은 단면영상을 실제 신체와 같이 직접적으로 3차원으로 구성하여 보여준다. 실제와 같은 가상의 내시경을 위해 적절한 특정 신체 영상들은 3차원 MRI 장비나 3차원 나선형 CT 스캐너로부터 얻을 수 있다. 내시경 교육, 훈련, 시연(rehearsal) 및 진단 등과 같은 특정 신체 모델에 대한 시각화는 가상현실 디스플레이 시스템을 사용하여 구현할 수 있다. 몰입(immersive) 형태의 이러한 디스플레이는 내시경을 다루는 의사들로 하여금 연속적으로 신체를 볼 수 있게 하고, 실제상황과 같이 카메라의 방향을 조정할 수 있다. 실질적으로, 가상내시경은 시야(view)의 각도 및 방향, 시야의 크기조정, 즉각적인 새로운 시야로의 방향전환, 빛, 병변의 측정등과 같은 실제 내시경에서는 불가능한 시야 제어 및 옵션 등을 제공한다. 신체에는 실제 내시경으로는 접근하기 불가능한, 그

[†] 정 회 원 : 한국전력기술(주) 원자로설계개발단

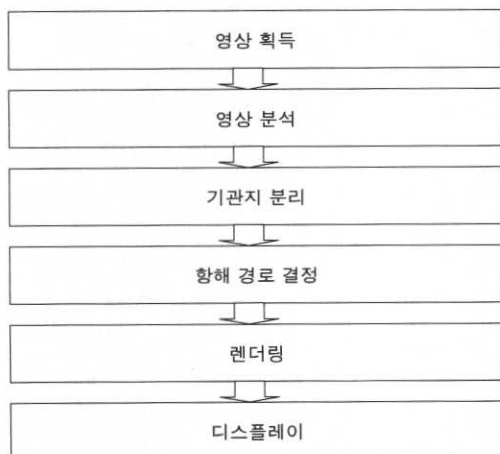
^{††} 정 회 원 : 충남대학교 정보통신공학과 정교수

논문접수 : 2003년 5월 20일, 심사완료 : 2003년 8월 19일

러나 중요한 부분이 존재하는데, 이를테면, 심장, 척추, 컷속, 췌장 및 혈관등과 같은 부분이 가상내시경으로 구현하기에 이상적이고, 중요한 신체 부위이다[2]. 또한 실제 내시경은 침습(invasive) 검사로, 환자가 불편함을 감수해야 하며, 검사 전에 사전 준비 작업이 필요하고, 절개, 감염, 출혈 등의 부작용을 수반한다. 가상내시경으로 생성된 영상에, 실제 내시경으로 촬영된 특정부위의 영상 샘플을 사용하여 텍스처 매핑(texture mapping) 기법을 적용하면, 가상내시경은 실제 내시경과 동일하게 실제적인 영상을 생성하며 유용하게 사용될 수 있다. 또한 가상내시경을 사용하여 생성된 영상을 이용하여, 특정 부위의 기하학 정보 및 밀도 정보등을 정량적으로 측정할 수 있는 가상 생체조직검사(virtual biopsy)도 가능하다[1]. 가상내시경의 기술적인 배경은 컴퓨터공학, 지형유도(terrain guidance), 비행경로계획 및 모의실험비행등과 같이 실제계를 표현하고자 하는 노력에서 비롯되었다. 가상내시경의 디스플레이 절차는 다음과 같이 두 가지로 구분된다. 첫째, 가상현실 디스플레이 시스템을 사용하여 온라인, 실시간으로 디스플레이하는 방법으로, 빠르고 성능 좋은 컴퓨팅 능력이 필요하며, 사용자의 입력에 실시간으로 영상을 생성, 디스플레이 해주어야 한다. 둘째, 미리 정해진 비행경로를 사용하며, 연속적으로 해당되는 영상을 생성하여 디스플레이 해주는 방법이다. 일반적으로, 두번째 방법이 현재 가상내시경을 위한 디스플레이 방법으로 많이 사용되고 있다.

2. 가상기관지경(Virtual Bronchoscopy)

기관지 내부의 염증이나 폐암등의 원인으로 기관지 통로가 좁아지는 기관지 협착증, 기관지 확장증 및 기관지암등과 같은 기관지질환의 정성적인 분석을 위한 가상 기관지경을 구현하기 위해 영상획득, 영상분석, 기관지분리, 항해 경로결정, 렌더링 및 디스플레이 과정을 수행하였다(그림 1).

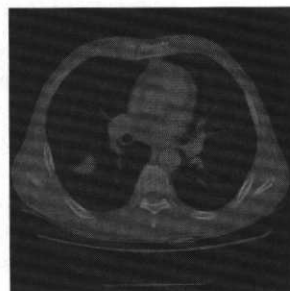


(그림 1) 가상기관지경 블록 다이어그램

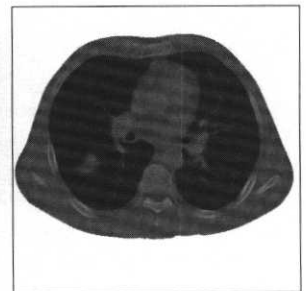2.1 영상획득 및 분석

사용한 영상은 GE사의 Hispeed Advantage 스캐너를 사용하여 촬영된 흉부 CT 영상으로 크기는 512×512 픽셀이고 영상 파일의 포맷은 ACR/NEMA의 DICOM[2] 형식으로 픽셀당 12비트를 할당하여 저장된 13 증례에 대해 가상기관지경을 구현하였다.

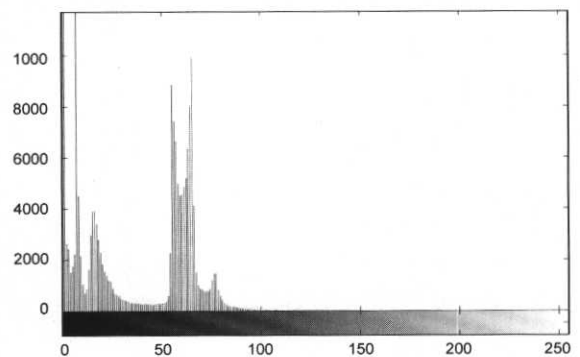
원천 단면 영상 (그림 2)을 분석하여 보면, 환자의 몸통, 즉, 흉부를 감싸고 있는 어두운 가장자리 부분은 폐와 기관지 분리의 관심 영역에 포함되지 않으므로 삭제한다. 특정, 명암값을 입력으로 하여, 이보다 작은 값을 가진 픽셀들을 영상 외부에서부터 시작하여 제거하며, 입력값보다 큰 값을 가진 픽셀들일 경우에 흉부 분리를 멈춘다(그림 3). 흉부만 분리된 영상을 명암값의 빈도수를 사용하여 작성한 히스토그램 (그림 4)을 분석하여 보면, 두 개의 봉우리를 가지는 bi-modal 형태의 영상[3-4]인 것을 확인할 수 있는데, 이러한 형태의 영상은 두 개의 봉우리의 중간값인, 계곡(Valley) 값과 비교하여 이상, 이하값으로 구성된 두 개의 영역으로 분리하여 이진 형태의 영상으로 변환한다[5](그림 5). 변환된 이진 영상을 이용하여 원천 단면 영상으로부터 폐와 기관지가 포함된 부분만을 (그림 6)과 같이 분리하였다.



(그림 2) 원천 영상



(그림 3) 흉부분리 영상

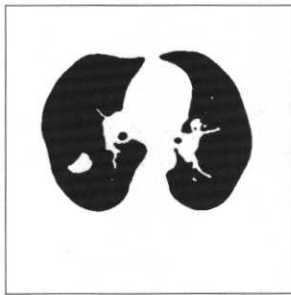


(그림 4) 흉부 분리영상에 대한 히스토그램

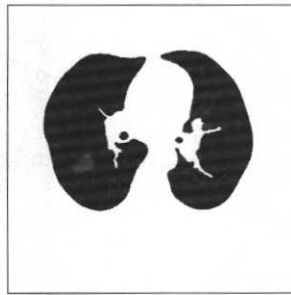
2.2 기관지 분리

이진 형태로 변환된 영상 (그림 5)을 분석하여 보면, 좌,우 폐 중앙에 위치하는 기관지를 볼 수 있는데 기관지 분리를 위한 사전 작업으로 변환된 영상의 외곽 경계선만을 추출한다.

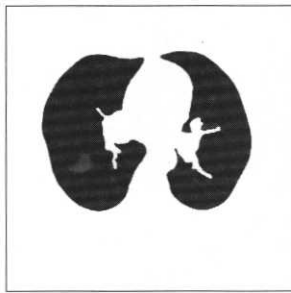
이진 형태로 변환된 영상의 경계선을 추출 한후, 좌·우 폐 중앙에 위치하는 기관지를 분리하기 위해 추출된 경계선을 따라 추적함으로써 좌·우 폐와 기관지를 분리할 수 있다. 추적된 폐 경계선의 정확도를 확인하기 위해 본래 영상과 추적된 경계선과의 영상을 합성하여 사용하였으며, 좌·우 폐의 안과 밖을 인식하는 채우기 과정의 오차를 줄이기 위해 추적된 경계선의 두께를 조정하였다. 추적된 경계선의 안쪽인 좌·우 폐만을 원래 영상에서 추출하기 위한 사전 작업으로 경계선 안쪽의 픽셀값 들을 특정 명암값으로 지정하여 좌·우 폐의 안과 밖을 구분하였다. 본래 영상에서 경계선 안쪽이 채워진 부분만을 좌·우 폐 부분으로 인식하여 폐 분리를 수행하였으며(그림 7) 폐부분만 분리된 영상과 폐와 기관지로 분리된 영상(그림 6)과의 감산 연산을 통해 기관지만을(그림 8)과 같이 분리하였다. 기관지 분지(bifurcation) 이전에는 하나의 기관만을 분지 이후에는(그림 8)과 같이 두개로 구별된 기관지를 분리하였다.




(그림 5) 변환된 영상



(그림 6) 분리된 폐와 기관지 영상



(그림 7) 분리된 폐 영상



(그림 8) 분리된 기관지 영상

2.3 항해경로(Navigation Path) 결정

(그림 8)과 같이 분리된 단면 영상을 가상기관지경에서 가상 카메라가 항해할 경로 결정을 위해 사용하였다. 항해계획을 위해 사전에 비행경로(fly-through path)를 계산하여, 가상 카메라가 미리 정해진 경로를 따라 움직이도록 하였다. 일반적으로, 비행경로 결정은 방사선과 의사들에 의해 슬라이스 영상에서 해당 좌표를 선택하게 하는 수작업으로 이루어지는데, 본 논문에서는 분지 이전 및 이후에 분리된 기관지 단면 영상을 사용하여 비행경로를 자동으로 결정하

였다. (그림 8)과 같이 두개 또는 하나의 기관지만으로 분리된 영상을 입력으로 중앙축 변환(medial axis transformation)을[6-7] 통하여 중앙 좌표를 구하고 이를 비행경로로 사용하였다. 정해진 비행경로를 따라 가상 카메라의 위치를 이동하게 하였고, 가상 카메라의 초점은 가상 카메라보다 일정 간격 전방에 위치시켰고 카메라의 라이트는 헤드라이트를 사용하였다. 물체에 대한 거리감으로 인해 복잡한 구조물 해석에 유용한 원근투영(perspective projection) 및 볼륨 데이터 렌더링에 사용되는 방법 중의 하나인 표면 렌더링 기법을 사용하여 가상 카메라가 위치한 곳의 영상을 생성하였다.

2.4 렌더링(Rendering)

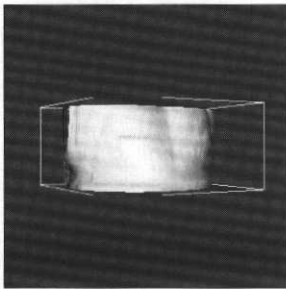
볼륨 데이터의 3차원 렌더링에 사용되는 방법으로 크게 표면 렌더링과 볼륨 렌더링으로 구분된다. 표면 렌더링은 영상을 생성하기 위하여 볼륨 데이터로부터 다각형을 추출한다. 그러므로 표면 렌더링은 일반적인 그래픽 하드웨어를 사용할 수 있는 장점을 가진다. 또한 렌더링 속도가 빠르고 특수 목적으로 제작된 하드웨어의 지원 없이 소프트웨어만으로 렌더링이 가능한데, 현재의 모든 컴퓨터는 표면 모델을 디스플레이 하기에 최적화되어 있다. 또한, 표면 모델은 사용자와의 상호 작용이 가능하며 객체의 위치 재조정 및 조작성 용이한 장점을 가지고 있고, 아주 작고 미세한 조직의 시각화에 적절하기 때문에 수술 계획의 응용에서 많이 사용된다. 렌더링에 사용된 볼륨 데이터의 전부를 사용하는 볼륨 렌더링에 비해 볼륨 데이터의 일부분만을 사용한다는 비판이 있지만, 3차원 표면 재구성에서 사용되는 표면 렌더링은 속도가 빠르고 작은 객체의 시각화에 유용하게 사용되는 장점을 가지고 있다. 본 논문에서는 표면 렌더링의 대표적인 방법인 마칭큐브(marching cube) 알고리즘을[8] 사용하여 내시경 영상을 생성하였다. 마칭큐브(marching cube) 알고리즘은 3차원 볼륨 데이터에서 등가면(isosurface)을 추출하는 기법으로, 픽셀값을 이용하여 큐브를 형성하고 각각의 픽셀 명암값을 이용하여 등가면을 추출하여 영상을 생성하는 실용적인 알고리즘이다. 마칭큐브(marching cube) 알고리즘은 의료영상 분야에서 CT 및 MRI를 이용하여 생성된 단면 영상을 이용하여 3차원 표면을 재구성 할 수 있으며, 복셀(Voxel) 각각에 대한 렌더링이 가능하기 때문에 원하는 부분을 선택해서 시각화할 수 있는 장점이 있다.

2.5 디스플레이

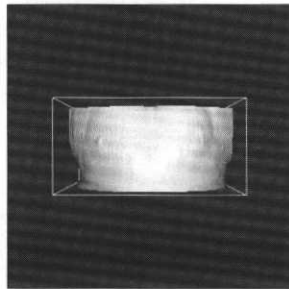
흉부를 촬영한 CT 원천영상(그림 2)를 사용, 3차원 표면으로 재구성된 환자의 흉부 영상은(그림 9)~(그림 11)과 같으며 카메라의 위치는 좌측 30도, 정면, 우측 30도에 위치하여 생성된 영상이다. (그림 6)과 같이 폐와 기관지로 분리된 CT 영상을 사용 3차원 표면으로 재구성된 기관지

를 포함한 폐 영상은 (그림 12)~(그림 14)와 같으며 카메라의 위치는 좌측 10도, 정면, 우측 10도에 위치하여 생성된 영상이다. (그림 7)과 같이 폐만 분리된 CT 영상을 사용 3차원 표면으로 재구성된 폐 영상은 (그림 15)~(그림 17)과 같으며 카메라의 위치는 좌측 30도, 정면, 우측 30도에 위치하여 생성된 영상이다. (그림 8)과 같이 기관지만

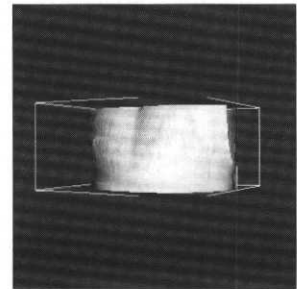
분리된 CT 영상을 사용 3차원 표면으로 재구성된 기관지 영상은 (그림 18)~(그림 20)과 같으며 카메라의 위치는 좌측 30도, 정면, 우측 30도에 위치하여 생성된 영상이다. 정해진 항해경로를 따라 가상 카메라가 위치하여, 원근투영 및 마칭큐브(marching cube) 알고리즘에 의해 3차원 표면을 재구성하여 생성된 기관지 내시경 영상은 (그림 21) 및



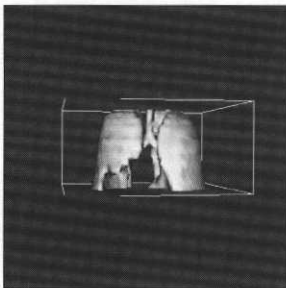
(그림 9) 우측 30도 흉부 영상



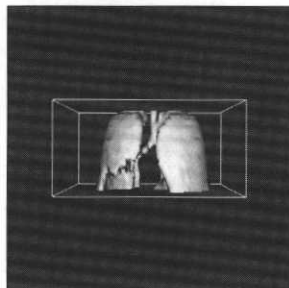
(그림 10) 정면 흉부 영상



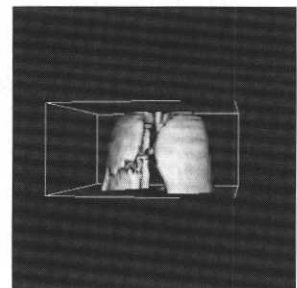
(그림 11) 좌측 30도 흉부 영상



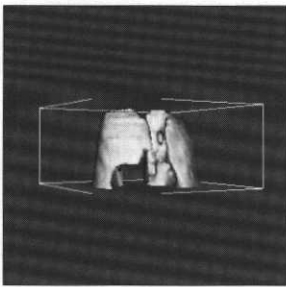
(그림 12) 기관지를 포함한 우측 10도 폐 영상



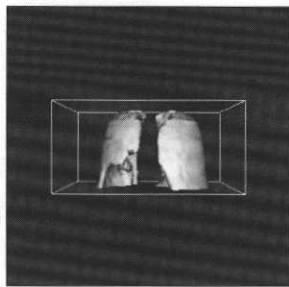
(그림 13) 기관지를 포함한 정면 폐 영상



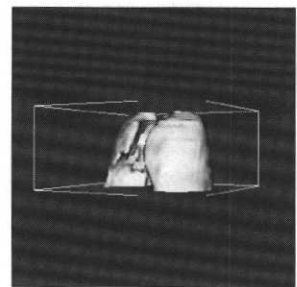
(그림 14) 기관지를 포함한 좌측 10도 폐 영상



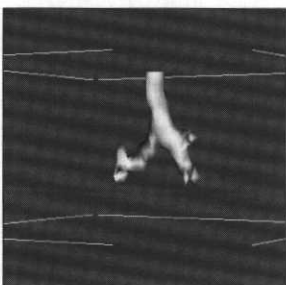
(그림 15) 우측 30도 폐 영상



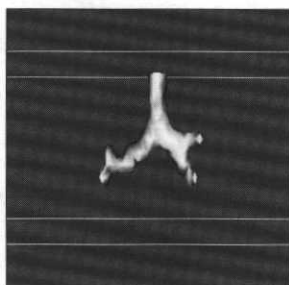
(그림 16) 정면 폐 영상



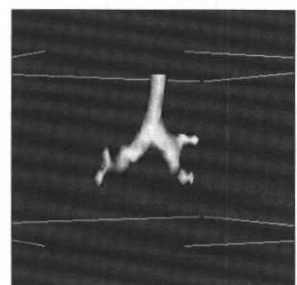
(그림 17) 좌측 30도 폐 영상



(그림 18) 우측 30도 기관지 영상

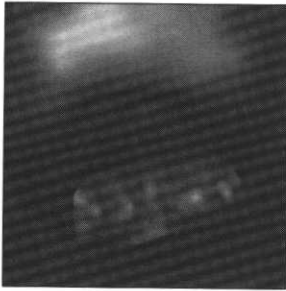


(그림 19) 정면 기관지 영상

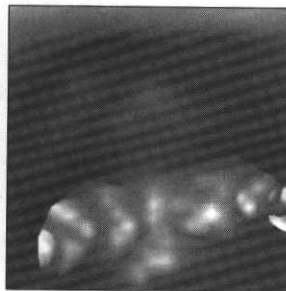

(그림 20) 좌측 30도 기관지 영상

(그림 22)와 같다.



(그림 21) 기관지 내시경 영상(프레임 5)



(그림 22) 기관지 내시경 영상(프레임 10)

3. 실험 결과

흉부를 촬영한 CT 영상을 이용하여 가상기관지경을 구현하기 위해 인텔 P4 1.7GHz 프로세서에 768MB의 메모리, 64MB의 비디오 메모리를 가진 NVIDIA TNT2 Model 64 그래픽 카드를 사용하였다. 기관지를 대상으로 구현된 가상기관지경은 기관지 내부의 질환 위치와 질환 정도를 정성적으로 파악할 수 있는 내시경 영상을 제공한다. 기존의 가상내시경들은 대장 및 흉부를 촬영한 CT 영상을 사용한 가상대장경[9-10] 및 가상기관지경[11]이 있고, 혈관을 조영한 CTA나 MRA 영상을 사용한 가상혈관경[12] 등이 있다. 기존의 가상대장경[9]은 대장을 촬영한 CT 영상을 이용하여 가상내시경 영상을 렌더링하기 위해 마칭큐브 알고리즘을 사용하였고, 사용자와 상호작용(Interactive)이 가능한 비행경로를 사용하였으며 SGI 워크스테이션을 사용하여 초당 14프레임 정도의 내시경 영상을 생성하였다. 또 다른 가상대장경[10]은 대장을 촬영한 CT 영상을 이용하여 가상내시경 영상을 렌더링하기 위해 볼륨렌더링 방법을 사용하였고, 비행경로의 일부만을 사용하는 핵심프레임(Keyframe) 방식을 사용하여, 중간 프레임들은 오프라인으로 수 시간에 걸쳐 내시경 영상을 생성하였다. 가상기관지경[11]은 흉부를 촬영한 CT 영상을 이용하여 가상내시경 영상을 렌더링하기 위해 표면렌더링 방법을 사용하였고, 비행경로인 기관지 트리를 사전에 구성하여 사용하였으며, 일반 PC에 구현하였다. 가상혈관경[12]은 경동맥을 촬영한 CT 영상을 이용하여 내시경 영상 생성에 볼륨렌더링 방법을 사용하였고, 미리 정해진 비행경로를 사용하였으며, SGI 워크스테이션에 구현하고 있으나, 32개의 축상 단면 영상만을 사용한 한계점을 가지고 있다. 기존 가상내시경 연구와 상대적인 비교 검토는, 사용한 볼륨 데이터의 크기가 서로 상이하고, 표면 및 볼륨 렌더링 방법의 이용과 서로 다른 플랫폼을 사용하는 관계로 정성적인 비교만이 가능할 것으로 판단된다. 일반적으로 사용자와 상호작용이 가능한 온라인 가상내시경 구현을 위해서 PC 환경에서는 마칭큐브 알고리즘으로 대표되는 표면

렌더링 방법을, 워크스테이션 환경에서는 볼륨렌더링 방법이 주를 이루고 있다. 그렇지만, 범용의 그래픽카드가 아닌 볼륨렌더링을 지원하는 특수 제작된 하드웨어를 장착한 PC에서는 볼륨렌더링 방법을 사용하여 상호작용이 가능한 온라인 가상내시경 구현이 가능하며, 비록 워크스테이션 환경이라도 렌더링 하고자 하는 볼륨 데이터의 크기가 커진다면 렌더링 속도가 초당 10프레임 정도의 일반적인 가상내시경 구현 요건[9] 이하로 떨어지는 문제가 발생한다. 가상 카메라의 비행경로를 생성하는 방법으로는 사용하고자 하는 볼륨 데이터의 일부에서 중간의 핵심프레임(Keyframe)에 대한 가상카메라의 위치만을 수작업 또는 자동으로 정한 이후, 나머지 프레임의 가상카메라 위치는 스플라인 곡선[13]을 사용하여 연결하는 방법과, 볼륨 데이터 전부를 사용하여 비행경로를 자동으로 결정하는 방법으로 구분하여 볼 수 있다. 본 논문에서 기관지의 내부를 시각화한 가상기관지경은 PC 환경에서 마칭큐브 알고리즘을 이용하여 사용자와 상호작용이 온라인으로 가능하도록 구현하였으며 초당 15프레임 정도의 내시경 영상을 제공한다. 이와 같은 결과는 일반적인 가상내시경 구현요건인 초당 10프레임을 상회하는 성능으로서 실제 질병진단에 사용될 수 있을 것으로 판단된다. 또한, 중간 프레임들을 오프라인으로 영상을 생성하고, 가상카메라 비행경로의 일부만을 생성하는 핵심프레임(Keyframe) 방식[10, 14]과 달리 모든 비행경로에 대하여 온라인으로 내시경 영상을 생성하였고, 자동으로 모든 비행경로를 결정하였다. 본 논문에서 구현한 가상 기관지경은 초당 15프레임 정도의 내시경 영상의 생성이 가능하고, 비행경로를 자동으로 결정하였으며, 모든 비행경로에 대한 영상을 생성하였는데, 이는 앞에서 비교 분석한 기존의 가상내시경 응용보다 우수한 성능을 가진 것으로 판단된다.

4. 결 론


기관지 내부의 염증이나 폐암등의 원인으로 기관지 통로가 좁아지는 기관지 협착증, 기관지 확장증 및 기관지암등과 같은 기관지질환의 정성적인 분석을 위해 흉부를 촬영한 CT의 단면 영상을 이용하여 가상 기관지경을 구현하였다. 기관지만을 단면 원천영상에서 분리하여, 가상 카메라의 항해경로를 미리 정하였고, 원근투영 및 마칭큐브(marching cube) 알고리즘을 사용하여 내시경 영상을 생성하였다. 기관지질환 진단을 위해서는 흉부 CT 단면 원천영상만을 가지고 3차원적으로 상상하여 진단하는 기존의 방법에 비해, 시각화된 내시경 영상을 가지고 기관지의 내부를 실제 광학 내시경과 같이 볼 수 있어, 기관지 질환이 있는 특정 부위 및 질환 정도를 정성적으로 파악할 수 있는 방법을 제공한다. 기관지를 대상으로 한 가상기관지경은 기관지 질환의 진단 및 교육, 훈련등에 사용할 수 있을 것으로 판단

되며, 향후 사용자와의 상호작용을 통한 가상 카메라의 위치 변경, 또는 미리 정해진 비행경로(fly-through) 방법과 사용자와의 상호작용 방법을 혼합한 유도비행 방법 개발이 필요할 것으로 판단된다. 또한, 기관지질환 부위의 원인이 되는 물질의 성분 분석등과 같은 가상 생체조직검사(virtual biopsy) 기능을 추가하면 바람직한 가상기관지경이 될 것으로 판단된다.

참 고 문 헌

[1] R. A. Robb, "Virtual (Computed) Endoscopy : Development and Evaluation Using the Visible Human Datasets," *Visible Human Project Conference*, 1996.
 [2] NEMA Draft Standards, "Digital Imaging and Communications in Medicine (DICOM)," Part 1-14.
 [3] S. E. Umbaugh, "Computer Vision and Image Processing," Prentice-Hall, Inc, pp.197-215, 1998.
 [4] D. H. Ballard, C. M. Brown, "Computer Vision," Prentice-Hall, Inc, pp.181-184, 1982.
 [5] J. R. Parker, "Algorithms for Image Processing and Computer Vision," John-Wiley & Sons, Inc, pp.69-108, 1997.
 [6] R. Jain, R. Kasturi, B. G. Schunck, *Machine Vision*, McGraw-Hill, Inc, pp.55-57, 1995.
 [7] R. C. Gonzalez, R. E. Woods, *Digital Image Processing*, Addison-Wesley, pp.491-494, 1992.
 [8] W. Lorensen, H. Cline, "Marching Cubes : A High Resolution 3D Surface Construction Algorithm," *Proceeding of ACM SIGGRAPH*, pp.163-169, 1987.
 [9] L. Hong, S. Muraki, A. Kaufman, D. Bartz, T. He, "Virtual Voyage : Interactive Navigation in the Human Colon," *Proceeding of ACM SIGGRAPH*, pp.27-34, 1997.
 [10] L. Hong, A. Kaufman, Y. Wei, et al, "3D Virtual Colonoscopy," *Proceeding of Biomedical Visualization*, pp.26-33, 1995.

[11] J. P. Helferty, A. J. Sherbondy, A. P. Kiraly, et al, "Image-Guided Endoscopy for Lung-Cancer Assessment," *Proceeding of IEEE Image Processing*, pp.307-310, 2001.
 [12] E. Gobbetti, P. Pili, A. Zorcolo, M. Tuveri, "Interactive Virtual Angioscopy," *Proceeding of IEEE Visualization*, pp.435-438, 1998.
 [13] D. Kochanek, R. Bartels, "Interpolating Splines with Local Tension, Continuity and Bias Control," *Computer Graphics*, Vol.18, No.3, pp.33-41, 1984.
 [14] G. Rubin, C. Beaulieu, V. Argiro, et al, "Perspective Volume Rendering of CT and MR Images : Applications for Endoscopic Imaging," *Radiology*, Vol.199, pp.321-330, 1996.



김도연

e-mail : dykim2@crow.cnu.ac.kr
 1986년 충남대학교 계산통계학과(이학사)
 2000년 충남대학교 정보통신공학과(공학석사)
 2003년 충남대학교 컴퓨터공학과(공학박사)

1986년~1996년 한국원자력연구소
 1997년~현재 한국전력기술(주) 원자로설계개발단
 관심분야는 의학영상처리, 3차원시각화



박종원

e-mail : jwpark@crow.cnu.ac.kr
 1979년 충남대학교 전자공학과(공학사)
 1981년 한국과학기술원 전산학과(공학석사)
 1991년 한국과학기술원 전산학과(공학박사)
 1983년~1993년 충남대학교 전산학과
 부교수

1994년~현재 충남대학교 정보통신공학과 정교수
 관심분야는 영상처리, 병렬처리, 의공학