

해부병리조직에 대한 칼라 영상분석

최 흥 국[†]

요 약

본 논문에서는 조합된 텍스처와 칼라 정보로부터 다변수의 선형 구별 알고리즘을 사용하여 영상분할에 대한 새로운 방법론의 개발을 제시한다. 그 칼라 텍스처는 칼라영상의 공간과 색깔의 밴드로부터 한 화소가 갖는 3X3X3의 이웃으로부터 얻어진 9개의 3X3의 마스크에서 Haralick과 Pressman의 텍스처 특성들을 계산했다. 모두 9X28개의 텍스처 특성들 중에서 학습을 기반으로 크게 식별자(classifier)에 영향을 주는 특성들을 도출하였으며 결과적으로 뽑혀진 10개의 특성이 한 영상을 4부분으로 분할하는데 사용되어졌다. 이 방법론의 결과로 얻어진 영상은 고전적인 칼라와 텍스처 분할 방법론의 상자식별자(Box Classifier)와 Maximum Likelihood 식별기들과 비교했다. 이것은 Fastred-Lightgreen으로 염색된 전립선암의 조직에서 얻은 영상을 통해 비교를 했을 경우에 잘 나타난다. 학습 데이터를 통해 나타난 이 새로운 방법론은 97.5%의 정확한 식별성으로 또한 검증된 최상의 방법론중의 하나이다. 이 결과들이 더 많은 영상에 사용된다면, 이 방법론은 칼라와 텍스처가 분할에 관련됨으로써 보다 정확한 영상을 분할하기 위한 효율적인 도구가 될 것이다.

Color Image Analysis of Histological Tissue Sections

Heung-Kook Choi[†]

ABSTRACT

In this paper, we suggest a new direct method for image segmentation using texture and color information combined through a multivariate linear discriminant algorithm. The color texture is computed in nine 3×3 masks obtained from each 3×3×3 spatio-spectral neighborhood in the image using the classical Haralick and Pressman texture features. Among these 9×28 texture features the best set was extracted from a training set. The resulting set of 10 features were used to segment an image into four different regions. The resulting segmentation was compared to classical color and texture segmentation methods using both box classifiers and maximum likelihood classification. It compared favourably on the test image from a Fastred-Lightgreen stained prostatic histological tissue section based on visual inspection. The classification accuracy of 97.5% for the new method obtained on the training data was also among the best of the tested methods. If these results hold for a larger set of images, this method should be a useful tool for segmenting images where both color and texture are relevant for the segmentation process.

1. 서 론

칼라와 텍스처, 그리고 이 둘의 상호관계에 대한 정보는 많은 영상 분석작업을 위해서 뿐만 아니라 광학

현미경의 생체 의학적 영상을 분석할 때 더욱 필수 불가결하다[7, 9, 12, 17]. 서로 다른 객체들의 칼라는 인간에 의한 식별과 컴퓨터 영상분석을 위해 효과적인 단서를 제공한다[18, 20]. 정확한 분할은 영상 분석작업을 오류 없이 진행하기 위한 우선적인 작업이다.

많은 생체학적 구조들을 파악하는 데 있어서 여러 스펙트럼 분류법을 사용하면 greyscale을 사용하는 것

* 본 논문은 1997년도 인제대학교 신임교수 연구 정착금 보조에 의하여 연구되었음.

† 정 회 원 : 인제대학교 정보·정보컴퓨터공학부 교수
논문접수 : 1998년 8월 3일, 심사완료 : 1998년 10월 19일

보다 더 신빙성있게 분할할 수 있게 된다. 이것은 물론 생체 의학적 그 객체의 구조들 사이에서 구분되는 차이나 또는 일관된 색상차이가 나도록 표본들을 잘 염색하는 것이 매우 중요하다. Knuechel[12]은 방광의 병리학 표본에서 세포분열을 알아보기 위해서 분열하는 세포핵의 향원에 염색하여 이를 평가하기 위해 실 칼라(true color) 영상 분석시스템을 사용하여 연구하였다. 그들은 명도와 채도를 일반화하고 칼라 공간의 색조 차원에서와 더불어 문턱치(thresholding)를 사용했다. 일반적인 단순한 경우로는 3차원의 RGB칼라 공간에서의 고정된 박스 식별자(box classifier)로 분할을 위해 사용된다. 다른 한 방법으로는 RGB칼라 공간에서의 화소치의 최적 식별을 성취하기 위해서 Maximum Likelihood(ML) 식별자를 많은 학습을 통하여 사용하는 경우가 있다. 어떤 관점에서는 "최적"인 박스 식별자를 만든다는 것도 또한 가능하다[16].

영상의 국부적인 텍스처는 영상 분석을 위해 직접적으로 사용될 수 있고[1, 2] 또한 분할을 위한 기초로 사용될 수 있다[13]. 본 연구에서는 Haralick과 Pressman[8, 15]이 본래 제안한 텍스처 특성들을 각각의 국부적인 영역에서 계산되어지고 분할작업을 완수하기 위한 다변수 식별기를 사용하였다. Ip[10]은 서로간의 공간적으로 폐쇄되어 위치하고, 동종의 텍스처 분류에 따라 그룹화 함으로써 유사한 모양을 가지는 3차원 구조 텍스처의 토크 clustering에 기반을 두고 있는 분할 방법을 개발했다. Dougherty[5]은 어떻게 granulometric 모멘트가 greyscale 영상에서 텍스처 기반의 ML 화소식별을 위한 영상 집합들을 제공하는가를 연구했다.

그렇지만, 칼라와 텍스처 조합은 보다 나은 영상 분할을 정확히 하기 위해 필요하며 여러 상황들이 부여된다. 한가지 예로 현재 스웨덴 웁살라 대학병원 병리학과에서 연구된 Fastred-Lightgreen에 의해 염색된 전립선암에서 추출한 조직이다. 칼라와 텍스처가 영상 분할을 좀더 성공적으로 하기 위해 몇 가지 연구가 있었다. 두 가지를 따로 연구해 왔던 대부분의 경우에서 그들은 한번에 하나씩을 다루어 왔다. 예를 들어 다른 영역에서 텍스처 분석을 하는 것보다 칼라에 기반을 둔 이미지를 먼저 분할하거나[3, 7] 혹은 다른 칼라 채널, RGB 혹은 HLS[9, 14]에서 텍스처를 분석함으로써 그 문제를 다루었다. Tan[19]은 칼라 히스토그램의 principal axes를 따라 계산된 3개의 1차원 히스토그램을 기반으로 하여 칼라 텍스처를 분석한 방법을 소개했다.

2. 자료와 방법론


이번 연구에서 우리는 일반적인 방법으로 칼라와 텍스처를 직접 조합하려고 시도했다. 조합된 정보들은 다변수 식별자(multivariate classifier)로 주어지게 되었고 칼라와 텍스처 만을 각각 사용하여 완성될 수 있는 것과 비교하였다. 칼라와 텍스처 조합은 RGB 영상에서 각각의 화소 주위의 $3 \times 3 \times 3$ 이웃을 정의함으로써 완성되었다. 각각의 이웃은 그래서 두 개의 공간적(spatial)인 차원과 하나의 주파수 차원을 가진다. 즉 세 개의 이미지층 빨강, 초록, 파랑을 말한다. 각 화소의 이웃을 위해 우리는 9개의 3×3 마스크를 정의할 수 있는데 이들 중 세 개는 원래의 2차원 영상에서 구했고, 그리고 서로 직교가 되는 2개의 2차원 평면에서 각각 3개씩을 구했다. 후자의 6개의 마스크는 그래서 spatial, spectral 이웃들의 혼합으로 구성된다. 이들 9개의 마스크로부터 우리는 28개의 고전적 텍스처 특성들을 계산했다[8, 15]. 이들 252개의 textural/spectral 특성들을 부분 군집으로 선택하였고 그리고 단계적인 선형 식별 분석을 통해 각 화소를 분류하기 위해 사용했다.

2.1 자료 및 영상획득

제안된 알고리즘을 테스트하고 구현하기 위해 1996년에 웁살라(Uppsala) 대학병원에 있는 전립선암 환자의 조직을 사용했다. 그 조직은 두께가 $4 \mu\text{m}$ 이고 Fastred-Lightgreen으로 염색했다. 관심 있는 4부분의 해부학적 구조조직을 보면: glandular lumen, smooth muscle, glandular epithelium, connective tissue이다. 칼라 영상은 Olympus BH-10 광학 현미경에 부착된 Sony DXC-151 CCD 칼라 비디오 카메라에 의해 읽어들인 것이다. 확대는 20x이고 화소 크기는 약 $1 \mu\text{m}$ 가 되겠다. 장비는 소프트웨어 패키지, Signifier 그리고 Silicon Graphics의 Indy workstation으로 영상 조작을 위해 사용하였다. 추가적으로 shading correction은 표본의 어두운 영역과 빈 영역을 읽어 영상의 합과 승으로 실행 되었다. 얻어진 영상은 756×572 화소로써 각각 세 가지 칼라 채널 R,G,B이며 그들은 각각 256 grayscale 영상이다. 이 영상을 분할하는데 있어서 주된 문제점은 그림 1에 나타난 그림을 보면 알 수 있듯이 glandular epithelium과 connective tissue가 거의 똑같은 색을 가진다는 것이다.

2.2 학습을 위한 영역선택

우리는 원래의 영상(756×572)에 4 배수를 사용하여 서브샘플링(subsampling)을 한 관계로 작은 영상(189×143)을 얻었다. 서브 샘플링을 한 것은 두 가지 이유에서였다. 서브샘플된 영상은 더욱 빠르게(16배) 처리될 수 있었고 이웃 화소들 사이에서의 텍스처 차이는 훨씬 더 두드러지게 되었다. 그림1에서 3D RGB 칼라 공간에서 화소의 분포가 나타나 있다.



(그림 1) 서브샘플된 칼라 영상의 화소를 RGB 칼라 모델인 정육면체에 투사한 것이다.
(Fig. 1) The RGB color model with a projection of our resampled color image defined within a unit cube.


식별자를 위한 학습군(training set)을 정의하기 위하여 4개의 관심영역 각각에 5×5마스크로 표시했으며 이는 초기화 학습군으로 선언했다. 그 4개의 영역은 pseudocolor label에 의해 표시했다. 즉 glandular lumen에는 빨강, smooth muscle에는 초록, glandular epithelium과 connective tissue에 각각 심홍색과 파랑으로 각각 표시했다, 그림 2(상, 우). 학습에 사용된 화소의 수를 실제로 감소시키기 위해서 우리는 화소 위치를 일반화시키기 위한 난수함수로 처음에 표시된 학습 영역으로부터 X와 Y좌표를 생성시켰다. 그렇게 함으로써 총 200개의 칼라 화소를 추출하였다. 즉, 네 개의 영역에 각각 50개씩의 칼라 화소를 선택하였다(그림 2(하, 좌)). 이 화소들의 정확한 분류를 표 1~표 5에 confusion 행렬식으로 나타내었다.

2.3 칼라 박스 분류법의 사용

Multicolor 영상의 화소 박스 식별자는 각각의 칼라와 클래스를 위해 RGB 밴드의 제한을 나타낸다. 칼라 공간에서 3D 박스를 구성하고 있는 4개의 부분공간으로 특성공간을 세분한다(수식 1).

$$g_i = IF((I_{R1} < Red_1 < u_{R1}) AND (I_{G2} < Green_2 < u_{G2}) AND (I_{B3} < Blue_3 < u_{B3}))$$

THEN this color pixel belongs to class i.
(수식 1)



(그림 2) (상, 좌) Fastred-Lightgreen으로 염색된 전립선암 영상(20x). (상,우) 학습영역들이 분류에 따라 임의의 색으로 표시되어졌다. 즉, 빨강은 glandular lumen, 초록은 smooth muscle, 파랑은 glandular epithelium 그리고 심홍색은 connective tissue에 표시를 했다. (하,좌) 임의로 200개의 칼라화소를 선택하였으며 각 분류마다 50개씩 되겠다. (하,우) 박스 식별법을 사용하여 분할한 결과이다.
(Fig. 2) (upper left) A prostate cancer image (20x) was stained by Fastred-Lightgreen. (upper, right) The training regions were indicated by pseudo colors according to one of categories i.e. red for glandular lumen, green for smooth muscle, blue for glandular epithelium and magenta for connective tissue. (lower, left) 200 training color pixels were selected randomly, with 50 color pixels in each category. (lower, right) The result of using the box classified segmentation.

윗 수식 1에 대한 규정을 보면 학습군에서 발견된 최대값과 최소값을 선택했던 상위와 하위 제한 때문에, 더 큰 범위를 가지는 클래스는 먼저 적용되고 그리고 겹쳐지는 박스의 경우에서 더 작은 범위에 의해 겹쳐지는 그러한 순서로 적용했다. 이 박스의 바깥에 있는 모든 점들은 식별이 안된 것들이다. 박스식별자는 학습 칼라 화소를 168/200(84.0%)으로 정확하게 분류했다. 표 1은 confusion 행렬식을 나타내고 있다. 테스트

<표 1> 200개 칼라화소 (각 클래스에 50 칼라화소)의 박스 식별에 대한 confusion 행렬식이다.
<Table 1> Confusion matrix for the box classification of 200 color pixels. i.e., 50 color pixels in each group.

Anatomical structures	Glandular lumen	Smooth muscle	Glandular epithelium	Connective tissue	%
Glandular lumen(50)	50	0	0	0	100.0
Smooth muscle(50)	0	48	1	1	96.0
Glandular epithelium(50)	0	1	28	21	56.0
Connective tissue(50)	1	0	7	42	84.0
Total(200)	51	49	36	64	84.0

영상에 적용되었을 때의 결과가 그림 2(하, 우)에 있다.

2.4 최적 칼라 박스 분류법의 사용

각각의 칼라와 클래스를 위해 최대, 최소값을 선택함으로써 단순히 박스식별자를 학습한다는 것은 간단하지만 가장 효과적인 박스식별자를 만들 수 없다. Ranefall[16]은 칼라 공간의 순환적(recursive) 세분화를 통해서 훨씬 더 효율적으로 박스식별자를 정의하는 방법을 개발했다. 식별자는 학습과정에서 하나의 화소가 다른 클래스에 들게되면 그 화소가 정확하게 클래스에 맞게 될 때까지 계속적으로 쪼개어 분리하게 된다. 분산효과(split effect(SE))는 아래 공식을 사용함으로써 계산된다.

$$SE(X_i) = \max_{dk} [\sum_{x \in x_i} (x_k - X_{ik})^2 - (\sum_{x \in x_m} (x_k - X_{mk})^2 + \sum_{x \in x_n} (x_k - X_{nk})^2)],$$

where $X_m = (x \in X_i; x_k \leq d)$, and $X_n = X_i - X_m$.

k는 분산밴드의 수이며, d는 분산 값, x_k 는 분산밴드 k에서의 x에 대한 값, 그리고 X_{ik} 는 노드 X_i 에서 모든 x_k 의 평균값이다. 학습군에 대한 이 방법론의 적용은 기대된 대로 200/200(100.0%)이고 정확하게 분류된 학습화소로써 73개의 subbox를 만들었다. confusion 행렬식을 표 2에 나타나며 테스트영상에 적용되었을 때의 결과는 그림 4(상, 좌)에 나타났다.

<표 2> 200개 칼라화소(각 클래스에 50개)의 최적 칼라 박스 식별에 대한 confusion 행렬식이다.

<Table 2> Confusion matrix for the optical color box classification of 200 color pixels. i.e., 50 color pixels in each group.

Anatomical structures	Glandular lumen	Smooth muscle	Glandular epitherium	Connective tissue	%
Glandular lumen(50)	50	0	0	0	100.0
Smooth muscle(50)	0	50	0	0	100.0
Glandular epitherium(50)	0	0	50	0	100.0
Connective tissue(50)	0	0	0	50	100.0
Total(200)	50	50	50	50	100.0

2.5 Maximum Likelihood(ML) 칼라 분류법의 사용

베이지 결정 법칙(Bayes decision rule)은 각 그룹의

클래스를 결정하고 그리하여 ML 식별자를 만들기 위해 사용됐다. 이 식별자는 다표준 분산(multinormal distribution)을 가정하고 covariance 행렬식(Σ)와 평균(μ)벡터를 위한 추정을 요구했으며, 이러한 추정은 학습군으로부터 얻어진다[6, 11]. 그 구별함수는 아래 수식 2와 같다.

$$g_i = -\frac{1}{2}(x - \mu_i)^t \Sigma^{-1}(x - \mu_i) + \log P(w_i). \tag{수식 2}$$

끝 부분의 $\log(P(w_i))$ 는 a priori 확률이며 $g_i(x)$ 는 각 칼라화소를 위해 계산되고 그 화소는 가장 큰 $g_i(x)$ 를 가지는 클래스 i에 속하게된다. ML 식별자는 정확히 학습화소의 181/200(90.5%)으로 나타났다. Confusion 행렬식을 표 3에 나타냈으며 테스트영상에 적용되었을 때의 결과는 그림 4(상, 우)이다.

<표 3> 200개 칼라화소의 Maximum Likelihood 식별에 대한 confusion 행렬식이다.

<Table 3> Confusion matrix for the maximum likelihood classification of 200 color pixels.

Anatomical structures	Glandular lumen	Smooth muscle	Glandular epitherium	Connective tissue	%
Glandular lumen(50)	50	0	0	0	100.0
Smooth muscle(50)	0	49	0	1	98.0
Glandular epitherium(50)	0	1	39	10	78.0
Connective tissue(50)	1	0	6	43	86.0
Total(200)	51	50	45	54	90.5

2.6 텍스처를 기반으로한 다변수 분류법의 사용

텍스처를 사용하여 어떻게 잘 영상 영역을 분할 할 수 있는가를 테스트하기 위해 3가지색의 평균을 사용함으로써 monochrome greyscale 영상을 만들 수 있었다. 이 영상에서 각 화소의 3x3 이웃에 대해 28개의 고전적인 텍스처 특성을 계산했다. 이 28차원 특성벡터는 단계적인 선형 구별분석(linear discriminant analysis)에 달려있고 영상의 가장 좋은 부분군집은 학습군을 분류하기 위해 선택되고 적용됐다. 정확하게 분류된 화소는 178/200(89.0%)이다. Confusion 행렬식이 표4에 나타나 있고 테스트영상에 적용했을 때 결과는 그림 4(하, 좌)에 나타났다.

〈표 4〉 200개의 칼라화소(cotexel)의 텍스처 기반에서 다변수선형식별에 대한 confusion 행렬식이다.

〈Table 4〉 Confusion matrix for the texture used multivariate linear classification of 200 cotexels.

Anatomical structures	Glandular lumen	Smooth muscle	Glandular epithelium	Connective tissue	%
Glandular lumen(50)	50	0	0	0	100.0
Smooth muscle(50)	0	49	1	0	98.0
Glandular epithelium(50)	0	0	39	11	78.0
Connective tissue(50)	0	0	10	40	80.0
Total(200)	50	49	50	51	89.0

2.7 텍스처와 칼라를 겸비한 다변수 분류법

2.7.1 칼라 텍스처 특성의 추출

한 영상에서 각각의 화소에 대해 26개의 가장 인접한 이웃을 공간적으로 3×3 그리고 3색 칼라(RGB)를 고려하였다. 이 작은 육면체는 sagittal, lateral, coronal 방향으로 잘려 질 수 있다. 각각 잘린 부분은 세 개의 3×3 마스크를 생성한다. 그 마스크는 표준화되고 적용하기 위해 28개의 칼라 텍스처 특성을 계산했다. 그림 3은 어떻게 마스크들이 spatio-spectral 이웃으로부터 생성될 수 있는가를 나타냈다. 종합해 보면 9개의 3×3마스크를 사용하여 각 픽셀에 대해 9×28=252개의 칼라 텍스처 특성을 계산하였다. 단계적 선형 식별 분석은 4개의 클래스로 학습군을 분할하는 작업에 따라 10개의 가장 중요한 특성을 선택하였다. 연관된 7개가 spatial 이웃과 spectral 이웃을 혼합한 반면에 이들 영상들 중에 3개는 순수한 공간적 이웃에서 생성하였으며 그 조각 단편들에 대한 전문용어의 이해를 돕기 위해 그림 3을 참조로 그렸다. 선택된 영상들은 : 빨간색에서 correlation 그림 3(a), 빨간색에서 entropy 그림 3(a), (d), 파란색에서 entropy 그림 3(c), peak transition probability 그림 3(d), product moment 그림 3(d), peak transition probability 그림 3(e), diagonal moment 그림 3(g), diagonal variance 그림 3(h) 그리고 entropy 그림 3(h)들이다. 이 응용에서 가장 강력하게 적용될 수 있도록 나타난 특성은 그림 3(h)에 나타난 coronal 방향으로의 diagonal variance이며 아래에 수식으로 표현되어있다.

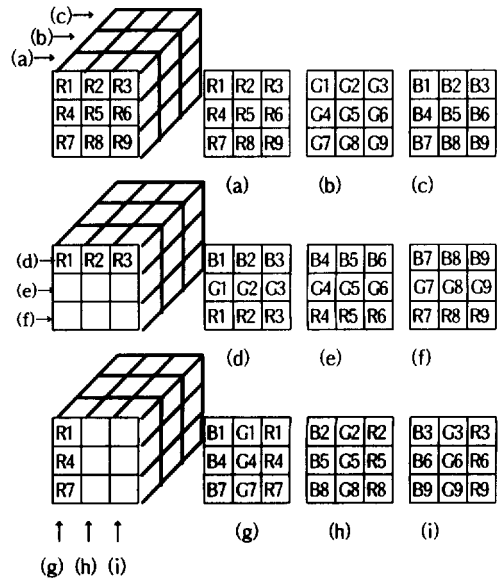
$$Sum - Variance = - \sum_{i=0}^{2(N-1)} (i - T_6)^2 (P_{x+y}(i))$$

where $T_6 = - \sum_{i=0}^{2(N-1)} P_{x+y}(i) \log(P_{x+y}(i)),$

and $P_{x+y}(k) = \sum_{i=0}^{N-1} \sum_{j=0}^{N-1} P(i, j). (i+j=k)$

2.7.2 다변수 선형 분류법

단계적 식별 분석을 사용하여 영상의 특성과 벡터의 최적 조합의 구별 함수에서 그 일치하는 가중치를 발견했다[4]. 분류함수 $g_i(w)$ 는 그룹 i를 위해 만들어진 것이다. 이러한 함수들 (수식 3)은 각 경우에 대해 평가되고 각 경우는 분류함수가 가장 큰 값을 갖는 그룹에 할당된다. 이 구별분석(discriminant analysis)은 이 평가에서 bias를 감소시키기 위한 jackknife-validation 프로시저로 테스트했다. 다변수 선형 식별자는 정확한 학습을 통하여 color texture element(co-



(그림 3) 국부적인 육면체 RGB 영상에서의 앞(red)(a), 중간(green)(b), 뒤(blue)(c)를 나타내는 3개의 sagittal slice, 위(d), 중간(e), 바닥(f)을 나타내는 3개의 lateral slice 그리고 왼쪽(g), 중간(h), 오른쪽(i)을 나타내는 3개의 coronal slice로 나타냈다.

(Fig. 3) Three sagittal slices from the front(red)(a), middle(green)(b) and back(blue)(c) three lateral slices on the top(d), middle(e) and bottom (f) and three coronal slices from the left(g), middle(h) and right(i) in a local cube a RGB image.

texel)를 195/200(97.5%)로 분류된다. 그리고 96.5%의 정확성은 jackknife-classification에 의해 얻어진 것이다. 테스트 영상에 적용될 때 결과를 그림 3(하, 우)에 나타냈다.

$$g_i(w) = \sum_j C_{ij}w_j + w_j, \quad (\text{수식 } 3)$$

<표 5> 200 cotexel의 텍스처 기반 다변수선형식별에 대한 confusion 행렬식이다.

<Table 5> Confusion matrix for the texture based multivariate linear classification of 200 cotexels.

Anatomical structures	Glandular lumen	Smooth muscle	Glandular epitherium	Connective tissue	%
Glandular lumen(50)	50	0	0	0	100.0
Smooth muscle(50)	0	50	0	0	100.0
Glandular epitherium(50)	0	0	47	3	94.0
Connective tissue(50)	0	0	2	48	96.0
Total(200)	50	50	49	51	97.5

3. 결 론


5개의 다른 알고리즘도 똑같은 영상과 화소의 같은 학습군에서 학습됐다. 학습자료에서의 분류화 결과는 표1에서 5가지의 내용으로 나타났다. 얻어진 식별자들은 완전한 테스트 영상에 적용됐다. 그림 2, 4은 결과를 나타내고 있으며 테스트 영상의 적용을 위해 몇 가지 제한이 있다. 박스 식별자는 학습군에서 식별 영역이 바깥으로 위치된 3473 칼라화소를 분류할 수 없었다. 텍스처 기반의 식별자는 3×3마스크 때문에 영상의 가장자리에 있는 660개의 화소를 분류할 수 없었다. 표6은 식별 통계치를 요약해 놓은 표이다.

<표 6> 영상(189X143)의 칼라 화소에 대한 5개 식별자의 결과이다.

<Table 6> The five classification for color pixels of the image(189X143).

Classification	Glandular lumen	Smooth muscle	Glandular epitherium	Connective tissue	Not classified	Total
Box	6518	6520	4551	5965	3473	27027
Optimal Box	7662	7558	4276	7531	0	27027
ML	9257	7145	5744	4881	0	27027
Texture	8067	5741	7821	4738	660	27027
Color texture	7937	7837	4731	4862	660	27027

그림 4(하, 우)의 visual inspection은 새로 제안된 방법론이 다른 어떤 방법보다 이 영상에서 선명하게 더 좋은 영역분할 결과를 보여주고 있다. 이것은 학습군에 대해 얻어진 더 효과적인 식별 통계치와 함께 일치한다. 비록 최적 박스 식별자가 학습군에 대해 가장 좋은 결과를 보여준다 할 지라도 그것은 자료를 초과 학습하는 경향이 있고 전체 영상에서 새롭게 개발된 식별자를 능가할 수 없었다. 이것이 화소 수준에서, 만 들기가 아주 어려운 어떤 것, "ground truth" 식별증명을 요구하기 때문에 전체이미지를 위한 통계적인 결론을 제공하기가 어렵다.



(그림 4) (상,좌) 최적 박스분류법으로 분할, (상,우) ML 분류법으로 분할 (하,좌) 텍스처를 기본으로한 분할 (하,우) 칼라텍스처를 기본으로한 분할.

(Fig. 4) (상,좌) The optimized box classified segmentaion (상,우) ML classified segmentaion, (하,좌) texture based segmentaion, and (하,우) color texture based segmentaion.

4. 토 의

본 논문은 RGB 칼라 영상에서 3×3 이웃으로부터 spectral/textual 정보를 동시에 사용하는 다변수 식별 알고리즘이 일반적인 예술적 의미의 색 또는 텍스처 기반의 다변수분할 알고리즘의 상태를 각각 사용하면 얻어진 것보다 더 좋은 영역분할 결과를 줄 수 있다는 것을 설명했다. 그 결과는 화소의 spatio-spectral 이웃에서 생성된 국부적인 텍스처 측정치들이 유용한 영역분할 정보를 제공한다는 것을 나타냈다. 비록 단지 보여주기 위해서지만 단 하나의 영상을 사용한 소 개 논문이기 때문에 이 새로운 방법이 실제로 실용적인 사용을 위해 충분히 우수한 것인지 아닌지를 우리가 알기 이전에 더 많은 연구가 필요하다. 많은 생체

영상 분석적용은 칼라와 텍스처의 조합을 기반으로 하는 분할 조직에 대한 필요성을 초래하고 있기 때문에 이들 결과들은 더 비중 있는 연구를 계속함으로써 이어져 나갈 가치가 있다.

참 고 문 헌

- [1] Choi H.K., Vasko J., Bengtsson E., Jarkrans T., Malmström P. U., Wester K., & Busch C. Grading of transitional cell bladder carcinoma by texture analysis of histological sections. *Analytical Cellular Pathology*, Vol.6, pp.327-343, 1994.
- [2] Choi H.K., Jarkrans T., Bengtsson E., Vaska J., Malmström P. U., Wester K., & Busch C. Image analysis based grading of bladder carcinoma. Comparison of object, texture and graph based methods and their reproducibility. *Analytical Cellular Pathology*, Vol.15, pp.1-18, 1997.
- [3] Christen R., Xiao J., Minimo C., Gibbons G., Fitzpatrick B.T., Galera-Davidson H., Bartels P.H. and M. Bibbo. Chromatin texture features in hematoxylin and eosinstained prostate tissue. *Anal Quant Cytol Histol*, Vol.15, pp.383-388, 1993.
- [4] Dixon W.J., BMDP Statistical software manual. 7M. Department of Biomathematics, University of California Press. Berkeley. Los Angeles, Oxford, 1990.
- [5] Dougherty E.R., Newell J.T., and Pelz J.B. Morphological texture-based maximumlikelihood pixel classification based on local granulometric moments, *Pattern Recognition*, Vol.25, pp.1181-1198, 1992:25.
- [6] Duda R.O., Hart P.E. Pattern classification and scene analysis. John Wiley & Sons, Inc., ISBN 0-471-22361-1, pp.44-84, 1973.
- [7] Funakubo N. Region segmentation of biomedical tissue image using color texture features. In Proc 7th Int Conf on Pattern Recognition, pp.30-32, 1984.
- [8] Haralick R.M, Shanmugam K., Dinstein I. Textural feature for image classification. *IEEE Trans Syst Man Cybern*, SMC-3 pp.610-621, 1973.
- [9] Harms H., Gunzer U., Aus H.M. Combined local color and texture analysis of stained cells. *Computer Vision Graphics Image Process*, Vol. 33, pp.364-376, 1986:33.
- [10] IP H.H.S., and Lam S. W. C. Three-dimensional structure modeling and segmentation. *Pattern Recognition*, Vol.28, pp.1299-1319, 1995:28.
- [11] John R.A., Wichen D.W. Applied multivariate statistical analsis. Prentice-Hall International Editions, ISBN 0-13-041807-2, pp.126-177, 1992.
- [12] Knuechel R., Burgqu M., Rueschoff J., Hofstaedter F. Proliferating cell nuclear antigen in normal urothelium and urothelial lesion of the urinary bladder : a quantitative assessment using a true color image analysis system. *Virchows Aechiv B Cell Pathol*, Vol.64, pp.137-144, 1993.
- [13] Muzzolini R., Yang Y.H., Pierson R. Multiresolution texture segmentation with application to diagnostic ultrasound image. *IEEE Trans Medical Imaging*, Vol.12, pp.108-123, 1993.
- [14] Pitas I., Kiniklis. Multichannel techniques in color image enhancement and modeling. *IEEE Trans Image Processing*, Vol.5, pp.168-171, 1996.
- [15] Pressman N.J. Markovian analysis of cervical cell images. *JHistochem Cytochem*, Vol.24, pp.138-144, 1976.
- [16] Ranefall P., Nordin B., Bengtsson. A new method for creating a pixelwise box classifier for color images. *Machine Graphics and Vision*, Vol.6, pp.305-323, 1997.
- [17] Ranefall P., Wester K., Bengtsson. Automatic quantification of immunohistochemistry stained unsupervised image analysis. *Analytical Cellular Pathology*, Vol.16, pp.29-43, 1998.
- [18] Schettini R. Multicolored objected recognition and location. *Pattern Recognition Letters*, Vol.15, pp.1089-1097, 1994.
- [19] Tan T.S.C., Kittler J. Color texture classification using features from color histogram. Proc the 8th Scan Conf on Image Analysis(SCIA '93). Tromsö, Norway, pp.807-813, 1993.
- [20] Tominaga S. Expansion of color images using three perceptual attributes. *Pattern Recognition Letters*, Vol.6, pp.77-85, 1978.



최 흥 국

e-mail : hkchoi@cs.inje.ac.kr

1988년 Computer Science and Engineering, Linköping University, Sweden(공학사)

1990년 Computer Science and Engineering, Linköping University, Sweden(공학석사)

1996년 Computerized Image Analysis, Uppsala University, Sweden(공학박사)

1996년~1997년 서울대학교 의공학연구소 연구원

1997년~현재 인제대학교 정보·컴퓨터공학부 전임강사

관심분야 : 영상처리 및 분석